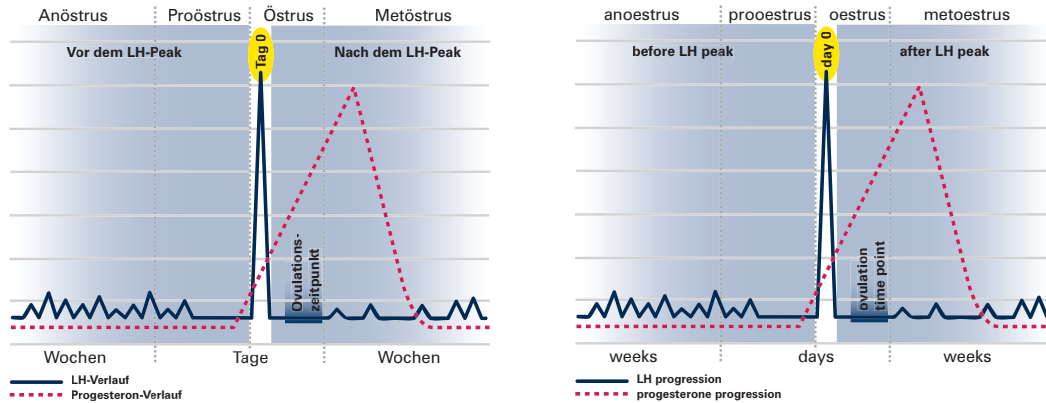


# FASTest<sup>®</sup> LH ad us. vet.

## Bestimmung des Ovulationszeitpunktes bei der Hündin Determination of the ovulation time in the bitch



	Vor LH-Peak (Proöstrus)		LH-Peak (Östrus)	Nach LH-Peak (Metöstrus)	
<b>LH-Test</b>	variabel negativ - positiv wenn positiv, Testwiederholung nach 2 h → negativ		positiv Testwiederholung nach 24 h → positiv	negativ Testwiederholung nach 2 h → negativ	
<b>LH-Wert ng/ml</b>	pulsatile LH-Ausschüttung schwankt zwischen < 1 und > 1		<b>Präovulatorischer LH &gt; 1</b>	LH-Basalwerte < 1	
<b>Zyklusstadium</b>	Früher Proöstrus	Später Proöstrus	Östrus	Früher Metöstrus	Später Metöstrus
<b>Progesteronwert ng/ml</b>	Basalwerte: < 0,5	↑ auf ca. 1	↑ Anstieg > 2-4	Ovulation: 4-10	nach Ovulation: > 10
<b>Vaginalzytologie</b>	Parabasal-/Basal-/Intermediärzellen, v. a. Erythrozyten	v. a. Superfizialzellen und Erythrozyten	> 90% Superfizialzellen, „kernlose Schollen“, Hintergrund „klar“	Superfizialzellen ↓ ↑ Parabasal-/Intermediärzellen, z. T. neutrophile Granulozyten	↑ Parabasal-/Intermediärzellen, Superfizialzellen ↓ < 20%
<b>Vaginoskopie</b>	Schleimhaut rosa / ↑ Ödem Sekret blutig	Schleimhaut blassrosa/↑ Ödem Sekret blutig	Schleimhaut blass/Ödem maximal Sekret klarer, weniger	Schleimhaut blassrosa, hyperplastisch, pappig Sekret gelblich-schleimig	Schleimhaut rosa, feucht, glänzend kaum-kein Sekret
<b>Verhalten</b>	Rügenduldung nur teilweise	Rügenduldung	Rügenduldung + Duldung Deckakt	Rüdenabweisung	

	before LH peak (prooestrus)		LH peak (oestrus)	after LH peak (metoestrus)	
<b>LH test</b>	variably negative – positive if positive, test repetition after 2 h → negative		positive test repetition after 24 h → positive	negative test repetition after 2 h → negative	
<b>LH value ng/ml</b>	pulsatile LH emission fluctuates between < 1 and > 1		<b>praeovulatory LH &gt; 1</b>	LH basal values < 1	
<b>cycle state</b>	early prooestrus	late prooestrus	oestrus	early metoestrus	late metoestrus
<b>progesterone value ng/ml</b>	basal value: < 0,5	↑ up to ca. 1	↑ increase > 2-4	ovulation: 4-10	after ovulation: > 10
<b>vaginal cytology</b>	parabasal/basal/intermediate cells, esp. erythrocytes	mainly superficial cells and erythrocytes	> 90% superficial cells, „acaryote clods“, background “clear”	superficial cells ↓ ↑ parabasal/intermediate cells, partly neutrophil granulocytes	↑ parabasal/intermediate cells, superficial cells ↓ < 20%
<b>vaginoscopy</b>	rose mucosa / ↑ oedema sanguinary secretion	pinkish mucosa / ↑ oedema sanguinary secretion	pale mucosa/oedema maximal clear and less secretion	pinkish mucosa, hyperplastic, sticky yellowish mucous secretion	rose mucosa, moist, lucent marginal-no secretion
<b>bearing</b>	partial toleration of male dogs	toleration of male dogs	toleration of male dogs + mating	rejection of male dogs	